

# RADIOTERAPIA (RT) DOPO RICOSTRUZIONE MAMMARIA CON PROTESI DEFINITIVA O ESPANSORE: ANALISI DI UNA CASISTICA MONOISTITUZIONALE DI 113 CASI

U.O. Radioterapia Oncologica  
Ospedale S.Lucia Macerata



**LUNEDÌ 9 NOVEMBRE 2015**

SALA DEL CASTELLO 1

**12.00 - 13.00 COMUNICAZIONI ORALI**

Moderatori: G. Sansotta, L. Tagliaferri

C052

*F. Mascioni, C. Giorgetti, M.P. Pace, M. Camarda, P. D'Avenia, L. Montani, M. Giannini (Macerata)*



**IMPACT OF SEQUENCING OF POSTMASTECTOMY RADIOTHERAPY AND BREAST RECONSTRUCTION ON TIMING AND RATE OF COMPLICATIONS AND PATIENT SATISFACTION**

TOLULOPE A. ADESIYUN, B.S.,\*† BERNARD T. LEE, M.D.,\*† JANET H. YUEH, M.D.,\*† CHEN CHEN, B.S.,\*†  
 SALIH COLAKOGLU, M.D.,† KATARINA E. M. ANDERSON,† MINH-DOAN T. NGUYEN, M.D. PhD.,†  
 AND ABRAM RECHT, M.D.\*‡

Complication rates in relation to type of breast reconstruction and sequencing of reconstruction and postmastectomy radiotherapy

Type of reconstruction	PMRT first			Reconstruction first		
	Early	Late	Total	Early	Late	Total
All types	18% (10/57)	14% (8/57)	32% (18/57)	11% (6/57)	33% (19/57)	44% (25/57)
Pedicled TRAM	29% (4/14)	21% (3/14)		5% (1/21)	29% (6/21)	
Muscle-sparing free flap	14% (3/22)	5% (1/22)		0 (0/6)	0 (0/6)	
Latissimus + prosthesis	8% (1/13)	23% (3/13)		12% (1/8)	50% (4/8)	
Prosthesis	0 (0/1)	0 (0/1)		15% (2/13)	62% (8/13)	
Latissimus	33% (1/3)	0 (0/3)		17% (1/6)	0 (0/6)	
Free TRAM	25% (1/4)	25% (1/4)		50% (1/2)	0% (0/2)	
Free TRAM + prosthesis	0	0		0 (0/1)	100% (1/1)	

Abbreviations: PMRT = postmastectomy radiotherapy; TRAM = transverse rectus abdominis muscle.

Minor fat necrosis	0	2	0	3
Implant removal because of dissatisfaction and pain	0	0	0	1
Mastectomy skin loss	2	1	0	0
Hyperactive thoracodorsal nerve	0	1	0	0

Abbreviation: PMRT = postmastectomy radiotherapy.  
 \*  $p = 0.003$ , Fisher exact test.

**IMPACT OF SEQUENCING OF POSTMASTECTOMY RADIOTHERAPY AND BREAST RECONSTRUCTION ON TIMING AND RATE OF COMPLICATIONS AND PATIENT SATISFACTION**

TOLULOPE A. ADESIYUN, B.S.,\*† BERNARD T. LEE, M.D.,\*† JANET H. YUEH, M.D.,\*† CHEN CHEN, B.S.,\*†  
 SALIH COLAKOGLU, M.D.,† KATARINA E. M. ANDERSON,† MINH-DOAN T. NGUYEN, M.D. PhD.,†  
 AND ABRAM RECHT, M.D.\*‡

Satisfaction rates in relation to type of breast reconstruction and sequencing of reconstruction and postmastectomy radiotherapy

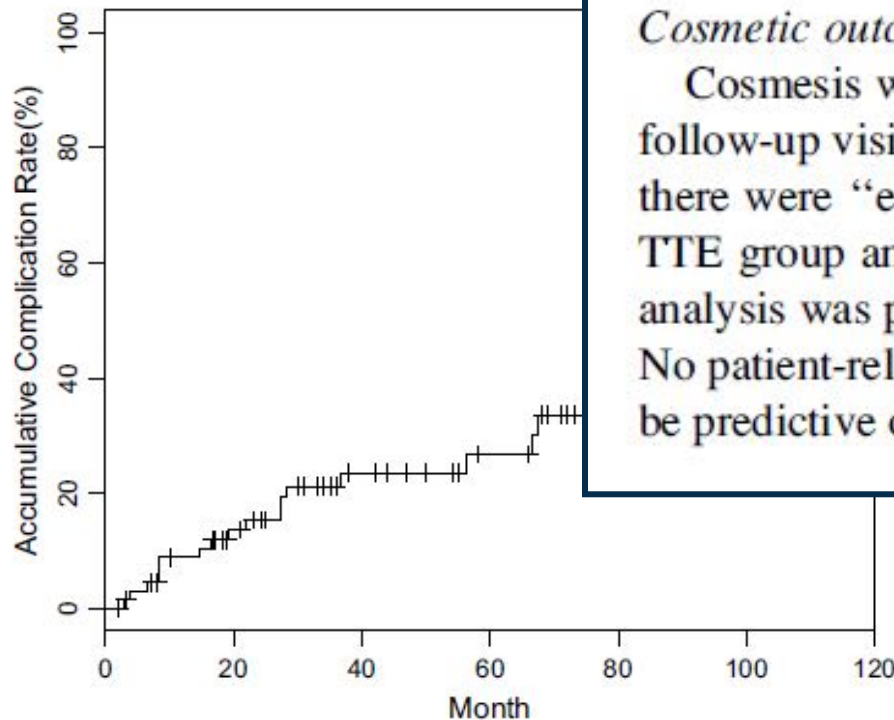
	n	General satisfaction		Esthetic satisfaction	
		PMRT first	Reconstruction first	PMRT first	Reconstruction first
No. surveyed	108	53	55	53	55
No. of responders	77	40 (75%)	37 (67%)	40 (75%)	37 (67%)
All responders	77	68% (27/40)	68% (25/37)	50% (20/40)	62% (23/37)
Pedicled TRAM	35	100% (8/8)	79% (11/14)	88% (7/8)	71% (10/14)
Muscle-sparing free flap	28	80% (12/15)	80% (4/5)	53% (8/15)	40% (2/5)
Latissimus + prosthesis	21	60%	60%	60%	60%
Prosthesis	14	60%	60%	60%	60%
Latissimus	9	60%	60%	60%	60%
Free TRAM	6	30%	30%	30%	30%

Abbreviations: PMRT = postmastectomy radiotherapy

In summary, the sequencing of PMRT and BR did not have a substantial impact on the total risk of complications or patients' general and esthetic satisfaction in our study. However, early complications tended to develop in patients having PMRT first, whereas patients having BR first had a higher risk of late complications. Additional study of the effects of sequencing of PMRT in relation to particular types of reconstruction may help devise strategies for reducing these risks.

**POSTMASTECTOMY CHEST WALL RADIATION TO A TEMPORARY TISSUE EXPANDER OR PERMANENT BREAST IMPLANT—IS THERE A DIFFERENCE IN COMPLICATION RATES?**

PENNY R. ANDERSON, M.D.,\* GARY FREEDMAN, M.D.,\* NICOS NICOLAOU, M.D.,\* NAVESH SHARMA, D.O., PH.D.,\* TIANYU LI, PH.D.,† NEAL TOPHAM, M.D.,‡ AND MONICA MORROW, M.D.‡



Five-year actuarial rate of overall complications.

*Cosmetic outcome*

Cosmesis was measured by scoring each patient at every follow-up visit as “excellent/good” or “fair/poor.” Overall, there were “excellent/good” cosmetic scores in 90% of the TTE group and 80% of the PI group ( $p = 0.22$ ). Univariate analysis was performed to determine predictors of cosmesis. No patient-related or treatment-related factors were found to be predictive of cosmetic outcome.

# Raccolta dei dati

- **Analisi retrospettiva** (revisione cartelle cliniche, intervista telefonica o durante il follow-up delle pz)
- **Periodo di arruolamento: Agosto 2002 - Gennaio 2015** (almeno 6 mesi di follow-up dalla fine della RT)
- **Obiettivi:**
  - controllo di malattia
  - tossicità acuta e tardiva
  - risultato estetico

## Casistica

Periodo 08/2002 - 01/2015	113 pazienti
Età media (range 27-73)	48 anni
Follow-up mediano (range 7-153)	59 mesi
CHT neoadiuvante	15 13,3%
CHT neoadiuvante e adiuvante	15 13,3%
CHT adiuvante	74 65,4%
No CHT	9 8%
Trastuzumab	23 20,3%
Ormonoterapia	91 80,5%

## Approccio chirurgico

Mastectomia radicale con protesi/ espansore	99	87,6% pazienti
------------------------------------------------	----	-------------------

Mastectomia nipple-sparing	13	11,5%
----------------------------	----	-------

Quadrantectomia (precedente protesi)	1	0,9%
--------------------------------------	---	------

<b>Stadio</b> in situ (is)	2	1,8%
----------------------------	---	------

I	4	3,5%
---	---	------

II	16	14,2%
----	----	-------

III	83	73,4%
-----	----	-------

recidiva	8	7,1%
----------	---	------

Numero medio LN positivi: 6 (range 1-32)

# Radioterapia

## Volume trattato

Solo regione retroaerolare	7	6,2%
Solo parete toracica	6	5,3%
Parete toracica/regione retroaerolare/ mammella con linfonodi di drenaggio	100	88,5%

## Dosi e frazionamento

45-50.4 Gy / 1.8-2 Gr fraz	90	79,6%
47.25 Gy / 2.25 Gy fraz dal 2012	23	20,4%

## Tossicità acuta cutanea

Nessuna	2	
Eritema grado 1-2	94	83,2%
Eritema e epidermiolisi - grado 2	17	15%

**Altra tossicità acuta:** disfagia 5 (4,4%), polmonite 1 (0,9%),  
versamento pericardico 1, linfedema 1



## Risultati

NED	69	(61%)
RC dopo terapia della recidiva	3	(2,7%)
Vive con malattia	7	(6,2%)
Decedute	34	(30,1%)

dopo media 46 mesi dalla chirurgia, range 8-107

Sede di **recidiva** di malattia  
44 pz - 39%, mediana 35 mesi dal  
termine della RT (range 0-79)

Locoregionale  
4 pz - 3,6%

A distanza  
35 pz - 31%

Locoregionale  
e a distanza  
5 pz - 4,4 %

# Tossicità tardiva

<b>Tossicità tardiva minore</b>	<b>94 pazienti</b>	
Nessuna	24	25,5%
Discromia	14	14,9%
Teleangectasie	8	8,5%
Flogosi	6	6,4%
Dolore	28	29,8%
Linfedema del braccio	19	20,2%
Fibrosi\contrattura capsulare	36	38,3%
Asimmetria di volume	46	48,9%
Asimmetria di posizione	38	40,4%
Indurimento tissutale	47	50%

## Tossicità tardiva

Tossicità tardiva grave con necessità di rimuovere la protesi, dopo una mediana di 29 mesi dal termine della RT (range 10-77), valutabile in 97 pz **20** 20,6%

Apertura della cicatrice 4 4,1%

Complicanze flogistiche 2 2,1%

Contrattura capsulare \indurimento 3 3,1%

Rottura della protesi 7 7,2%

Rigetto 3 3,1%

Pessimo risultato estetico 1 1%

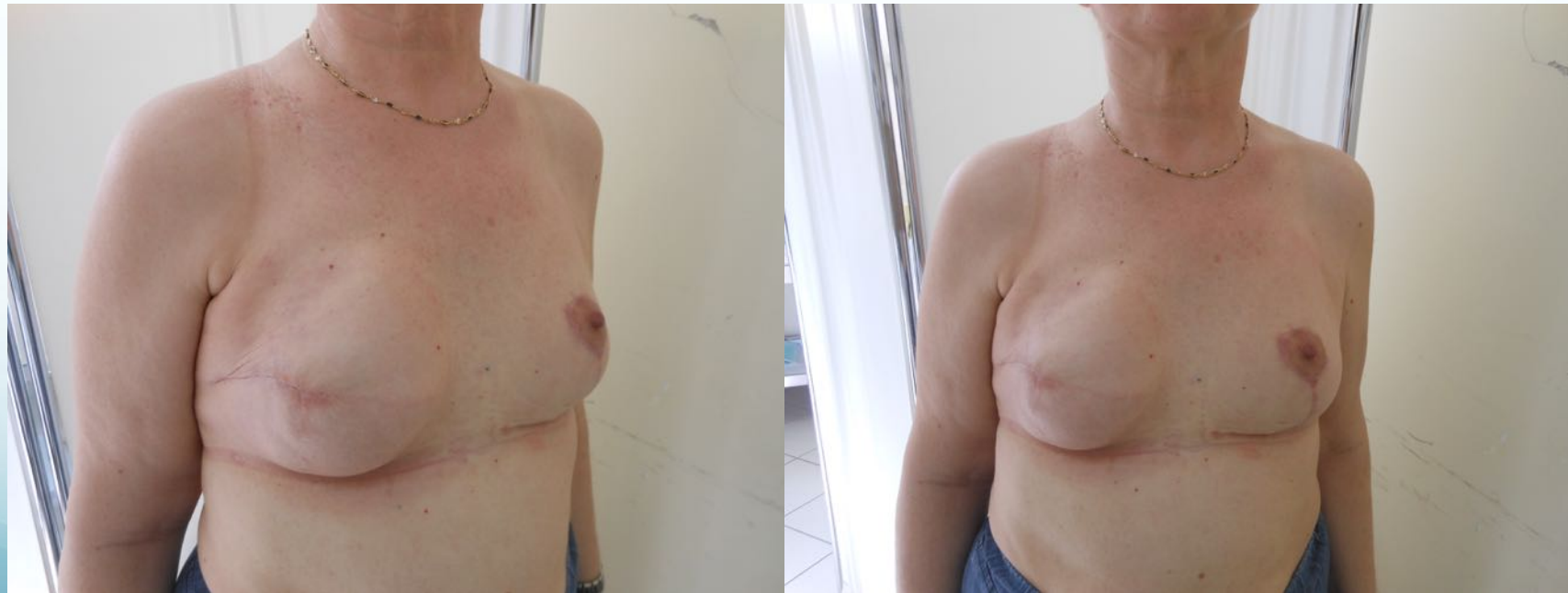PP 50 anni, Lug 2011 Quadr e successiva CT adiuv ma per R+  
Feb 2012 mastectomia più espansore a **dx**, CDI pT1cpN2  
Apr-Mag 2012 RT 50Gy 25 fraz su parete/claveare.

Lug 2013: per dolore/dislocamento craniale sostituzione protesi

Mag 2014: rimozione e sostituzione con nuovo espansore

Feb 2015: ulteriore sostituzione con espansore

Mag 2015: NED. Persiste dolore gestibile, migliorata la  
consistenza. Risultato estetico globale: discreto

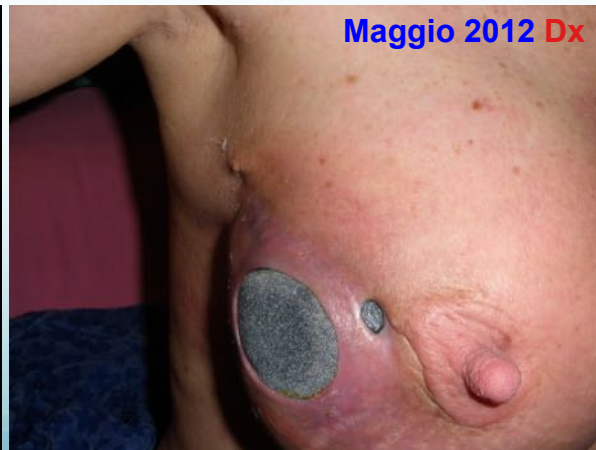
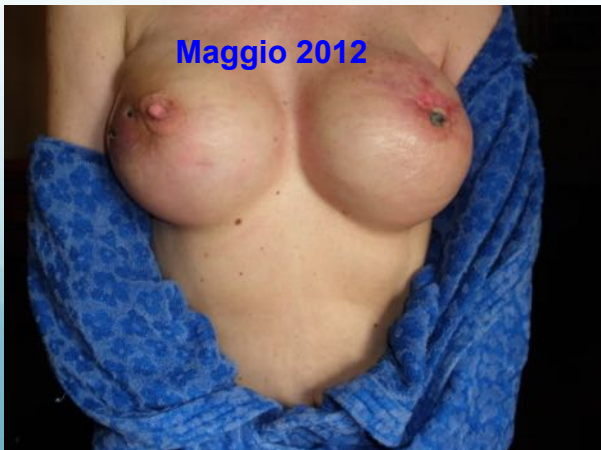
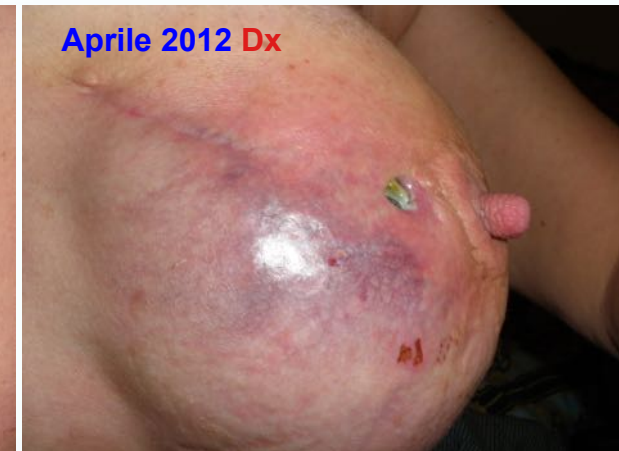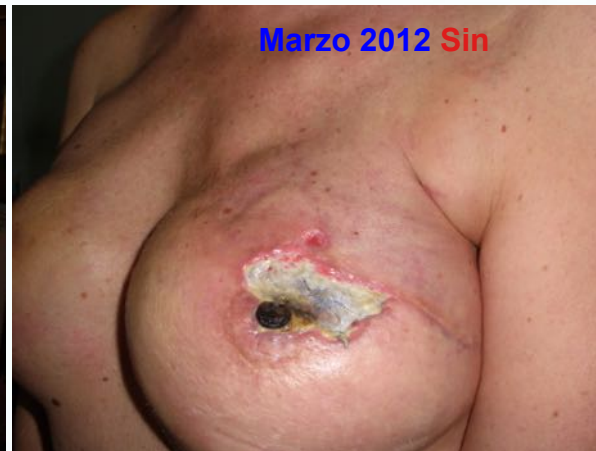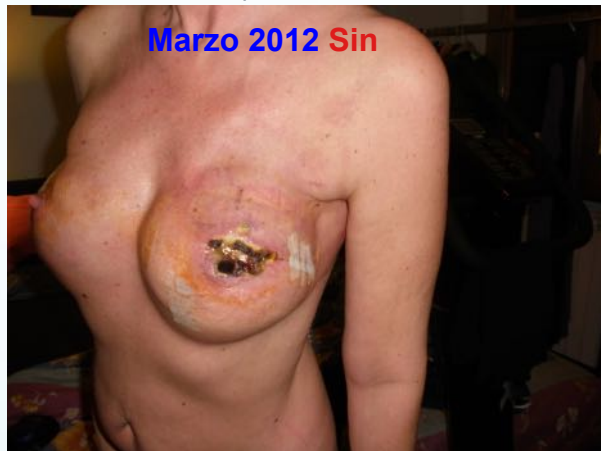PI 48 anni, Giu 2010 mastectomia NAC sparing **dx** e ricostruzione con protesi-espansore. Lug 2010 linfectomia asc e sostituzione protesi fuoriuscita dalla tasca sottomuscolare. Diagnosi CDI pT1cpN1, a seguire FAC x3 e Docetaxel x3.

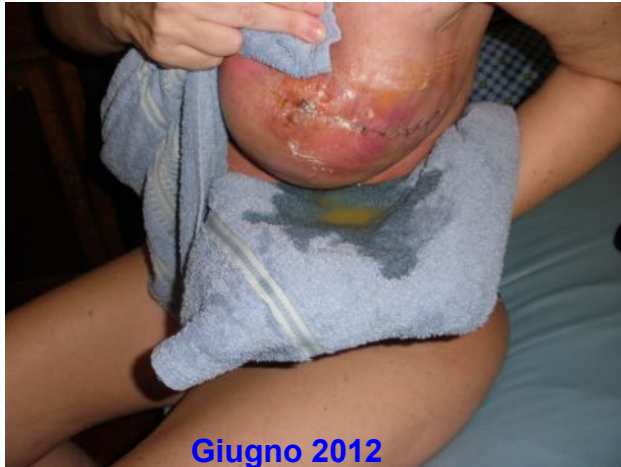Mastoplastica con protesi-espansore a sin nel 2011.

Gen-Feb 2011 RT 50Gy 25 fraz su regione retroaerolare.

Mar-Apr 2012: flogosi a sin e necrosi cutanea a dx.



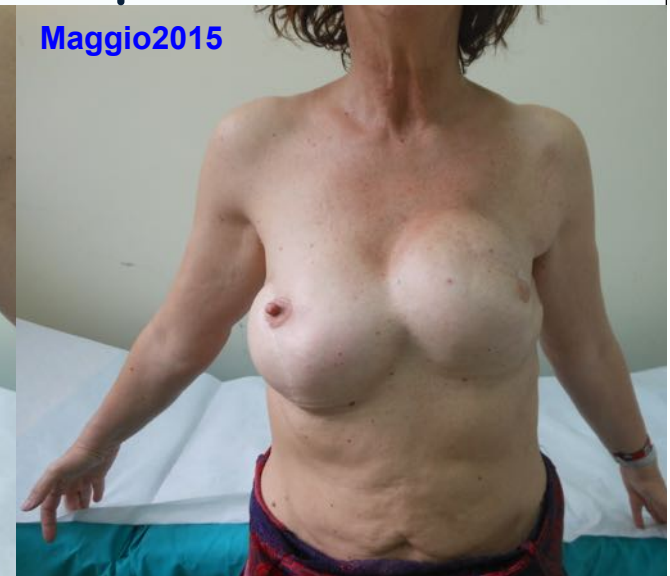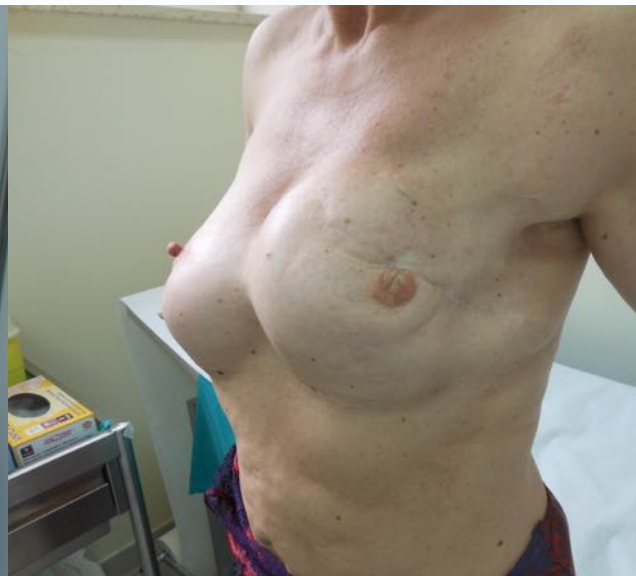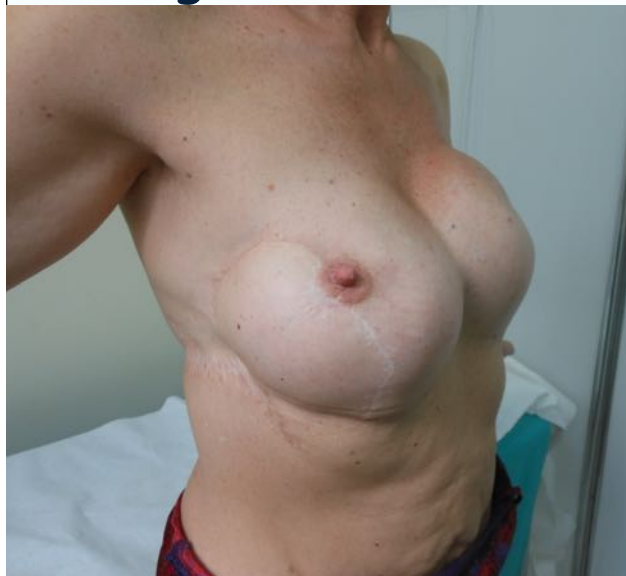Mag 2012: a dx  
apertura della cicatrice



Giugno 2012

PI. Mag 2012 rimozione dell'espansore e ricostruzione con lembo e protesi a dx, e contemporanea sostituzione dell'espansore con protesi a sin, complicata con infezione da pseudomonas nel Giu 2012 con rimozione e riposizionamento. Ultimo intervento di riposizionamento protesi a sin nel Lug 2014

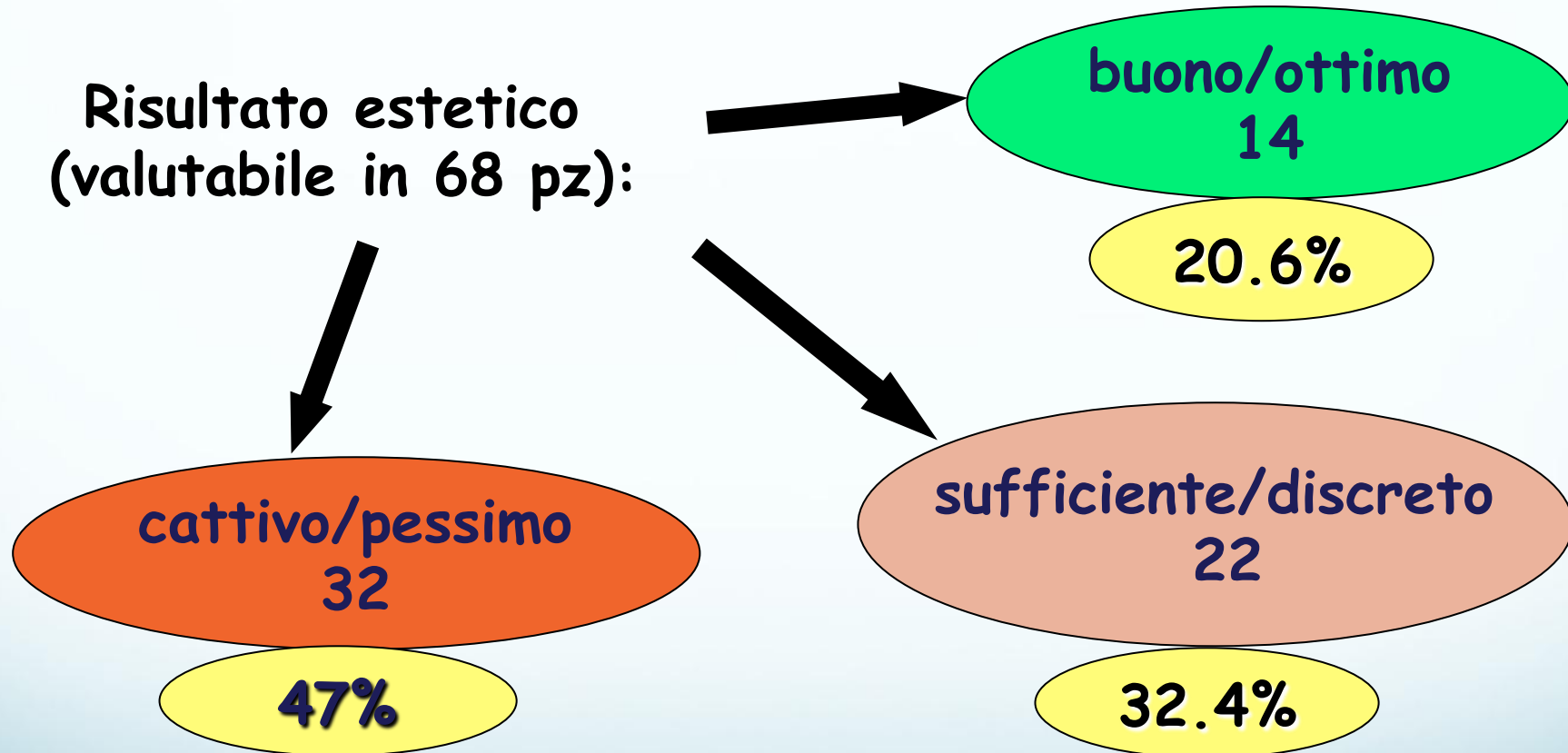
Mag 2015: NED. Valutazione risultato estetico: pessimo.



Maggio 2015

# Risultato estetico

Risultato estetico  
(valutabile in 68 pz):



# Conclusioni

- Nella nostra esperienza la RT dopo mastectomia e ricostruzione mammaria mediante protesi-espansore offre un **buon controllo** loco-regionale di malattia
- Rischio **non trascurabile** di complicanze tardive gravi
- Il risultato estetico globale può **non essere** ottimale
- Condivisione con la paziente del percorso terapeutico



