



III ZOOM Journal Club 2013
NH Hotel Bologna
21 Febbraio 2014



Coordinatore: Cristiana Vidali

Comitato organizzatore locale: Antonella Baldissera, Giorgio Tolento

Comitato esecutivo: Antonella Baldissera, Genoveva Boboc, Francesca Cucciarelli, Marco Gatti, Lorenza Marino, Giorgio Tolento, Lucia Anna Ursini

I Sessione: Radioterapia nel trattamento del carcinoma mammario e cardiotossicità: un problema reale, da quantificare, da evitare.

Caso clinico:

Cristina Baiocchi
Radioterapia Vicenza



Associazione
Italiana
Radioterapia
Oncologica



I Caso Clinico

- Donna di 66 anni, no comorbidità
- 8/2010 Diagnosi di neoplasia mammaria sinistra localmente avanzata cT2(4cm)cN1
- CT neoadiuvante (FEC x 4)
- 2011 mastectomia radicale sinistra e svuotamento ascellare (posizionamento di espansore)
- El: Ca. duttale infiltrante G3
- yT2 (Ø 2,5 cm) N1 (1/16)
- RO +, Ki67 15%, Cerb2 non amplificato
- OT (inibitore dell'aromatasi)

I Caso Clinico

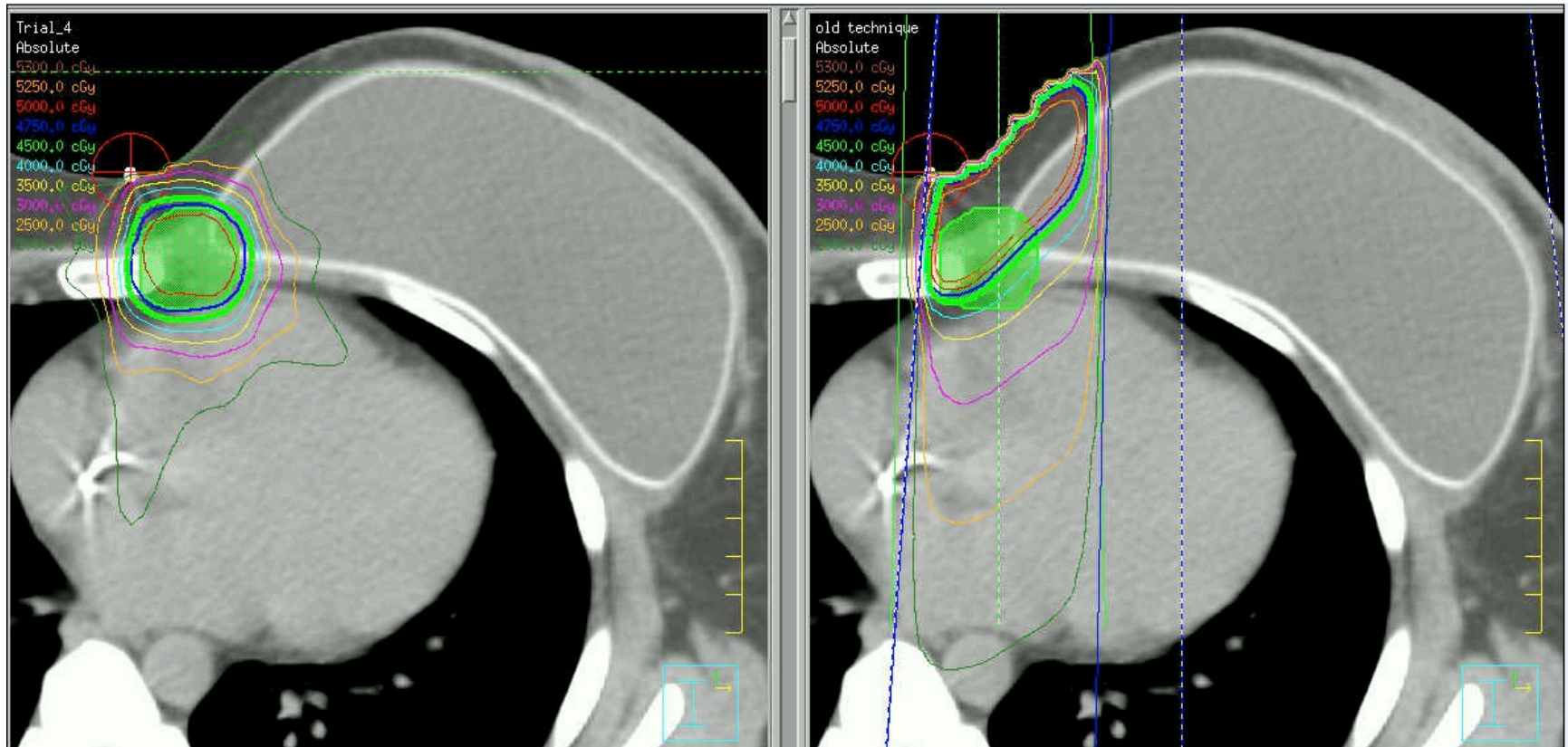
- 12/2012 recidiva catena mammaria interna sinistra (PET/TC +)
- Cambio OT con tamoxifene e videotoracosopia con asportazione di alcuni linfonodi + per ca duttale mammario
- 10/2013 PET/TC evidenza “area di patologico accumulo in sede parasternale sinistro aumentata per gradiente e per dimensione”; negativa per il resto
- Ecografia ascellare sinistra e agoaspirato + per localizzazione di malattia

I Caso Clinico

- **Prescrizione dose:** 50 Gy in 25 sedute
- **Volumi:** catena mammaria sinistra, FSC sinistra e ascella sinistra
- **Tecniche messe a confronto:**
 - IMRT 6 campi
 - Tecnica di campi diretti misti
 - Fotoni/fotoni 30 Gy + 20 Gy per FSC e ascella
 - Fotoni/elettroni 30 GY + 20 Gy per CMI
- **Vincoli OAR:**
 - Cuore V25 < 10%
 - Polmoni V25 < 10%

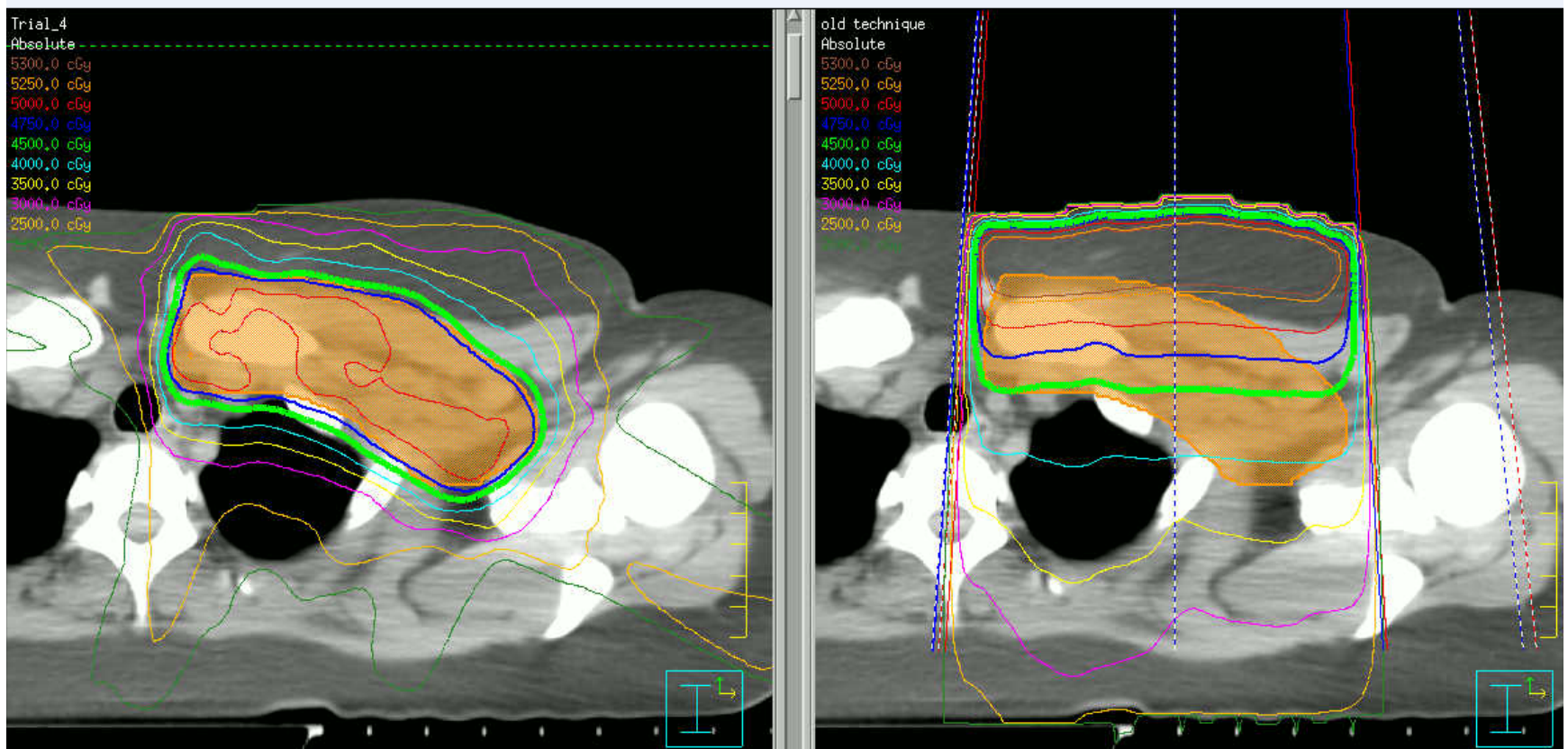
I Caso Clinico

Confronto tra IMRT e Tecnica fotoni/ elettroni



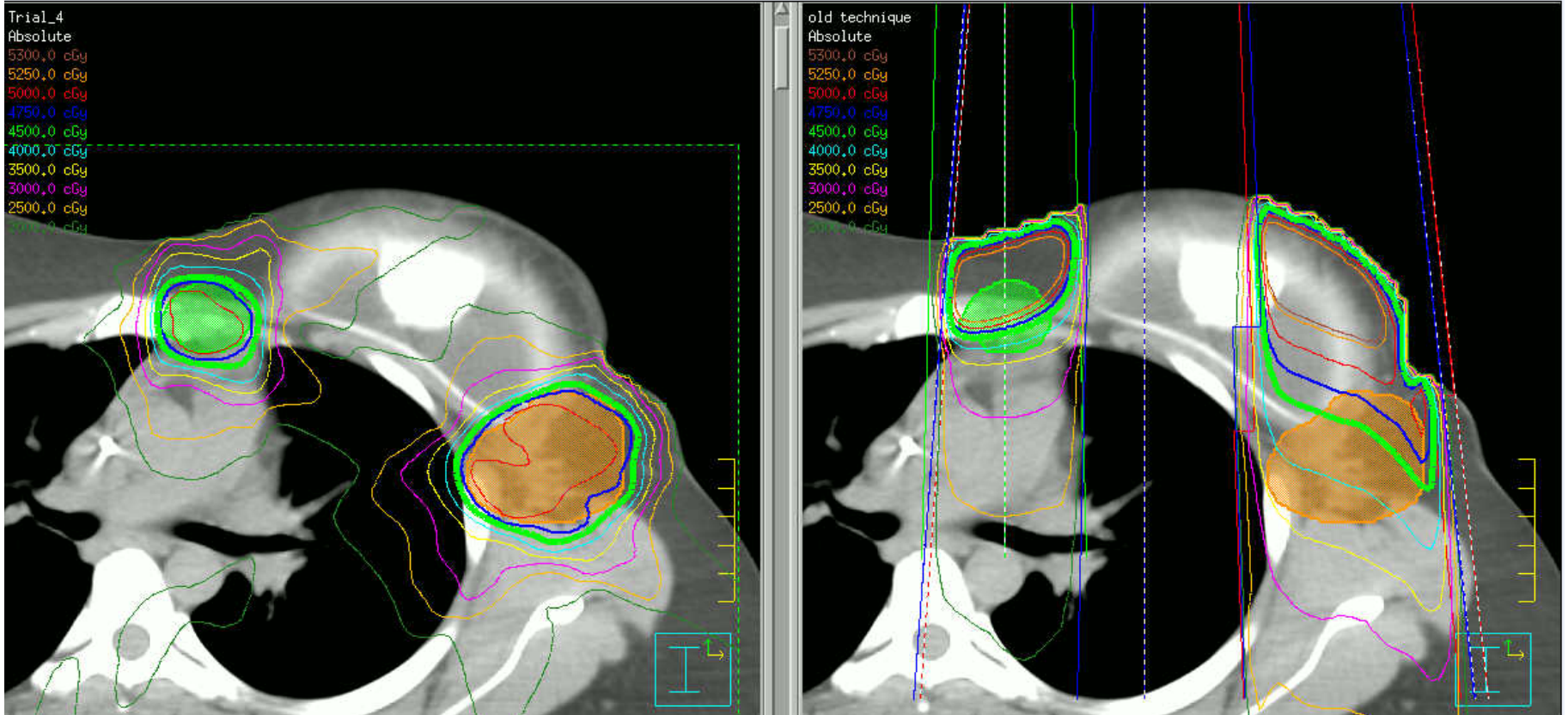
I Caso Clinico

Confronto tra IMRT e Tecnica fotoni/ elettroni

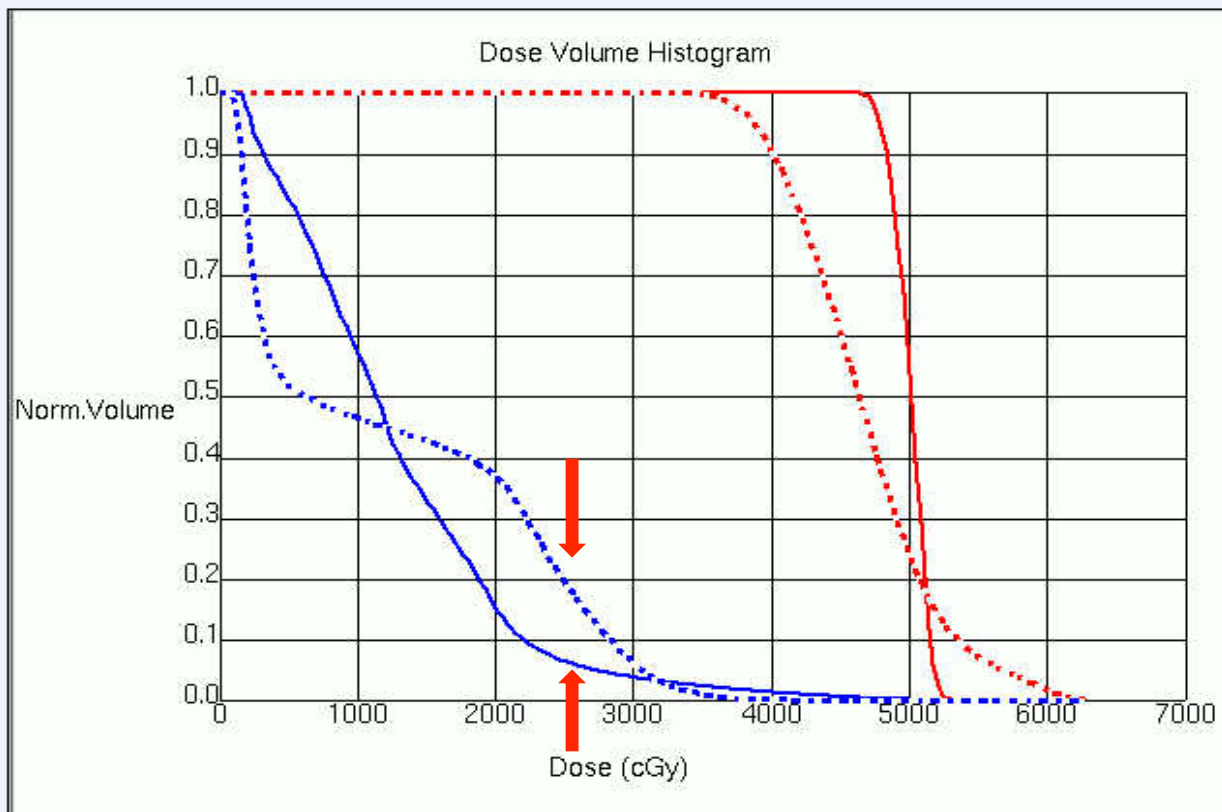


I Caso Clinico

Confronto tra IMRT e Tecnica fotoni/ elettroni



I Caso Clinico



ROI Statistics

Line Type	ROI	Trial	Min.	Max.	Mean	Std. Dev.
—	PTV_tot	Trial_4	4397.8	5317.5	4999.8	121.7
...	PTV_tot	old technique	3340.3	6259.5	4662.7	526.4
—	cuore	Trial_4	139.7	4997.3	1258.2	811.7
...	cuore	old technique	85.1	4159.3	1257.1	1124.2

Il Caso Clinico

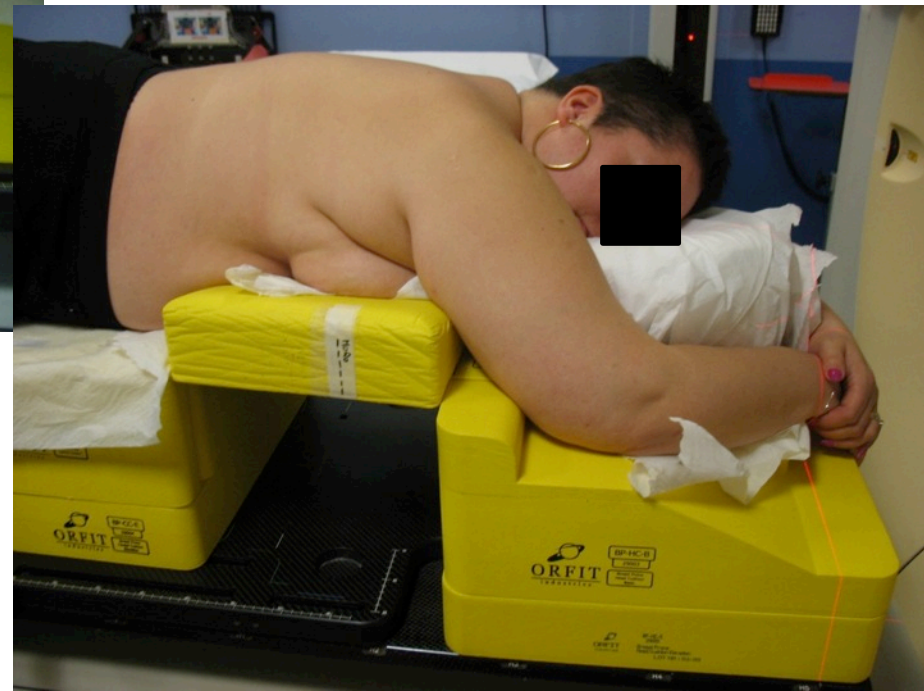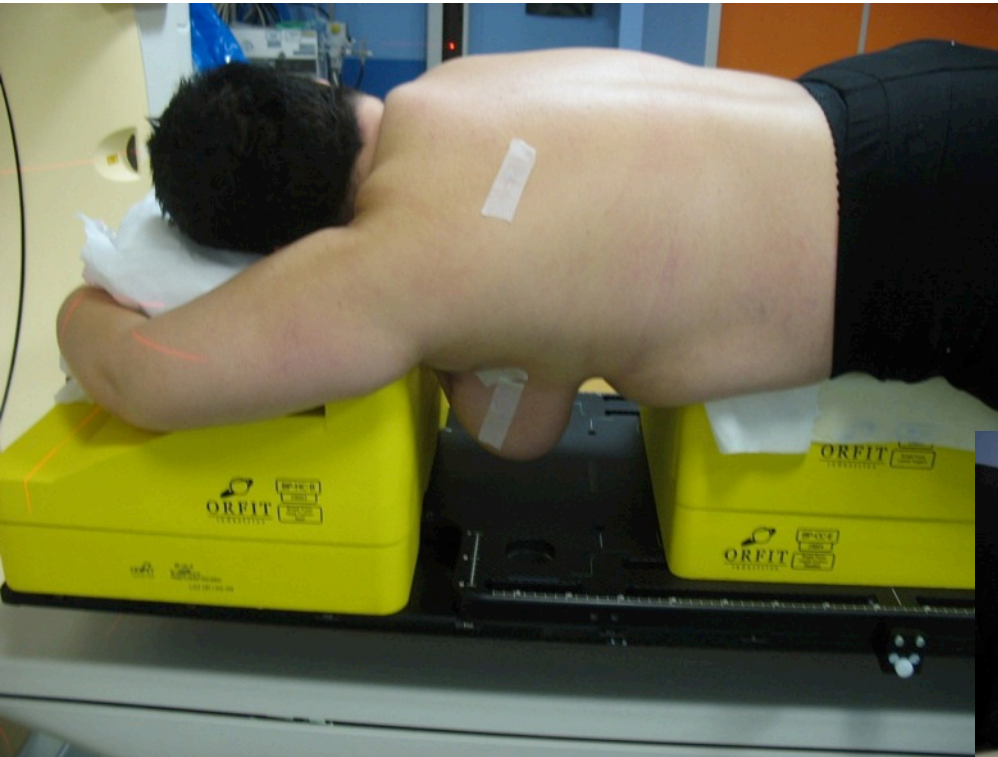- Donna di 43 aa durante la gravidanza nel 2012 si accorge di nodulo mammario sinistro risultato negativo; altro controllo dopo il parto a 5/2013 RMN che evidenzia nodulo mammario sinistro dubbio;
- Trucut + per ca duttulo-lobulare
- 20.6.2013 quadrantectomia mammaria sinistra e ricerca del linfonodo sentinella
- El: ca duttale infiltrante G2 (Ø 1.5cm) Nsn - (pT1cpN0i-; RO+ Ki67 15-20% cerb2 -)
- LH-RH analogo + Tamoxifene

Il Caso Clinico

- **Prescrizione dose:** 50 Gy in 25 sedute + boost (supina 16 Gy in 8 sedute)
- **Volumi:** mammella sinistra
- **Tecniche messe a confronto:**
 - Tecnica con 2 campi tangenti e paziente supina
 - Tecnica con 2 campi contrapposti e paziente prona

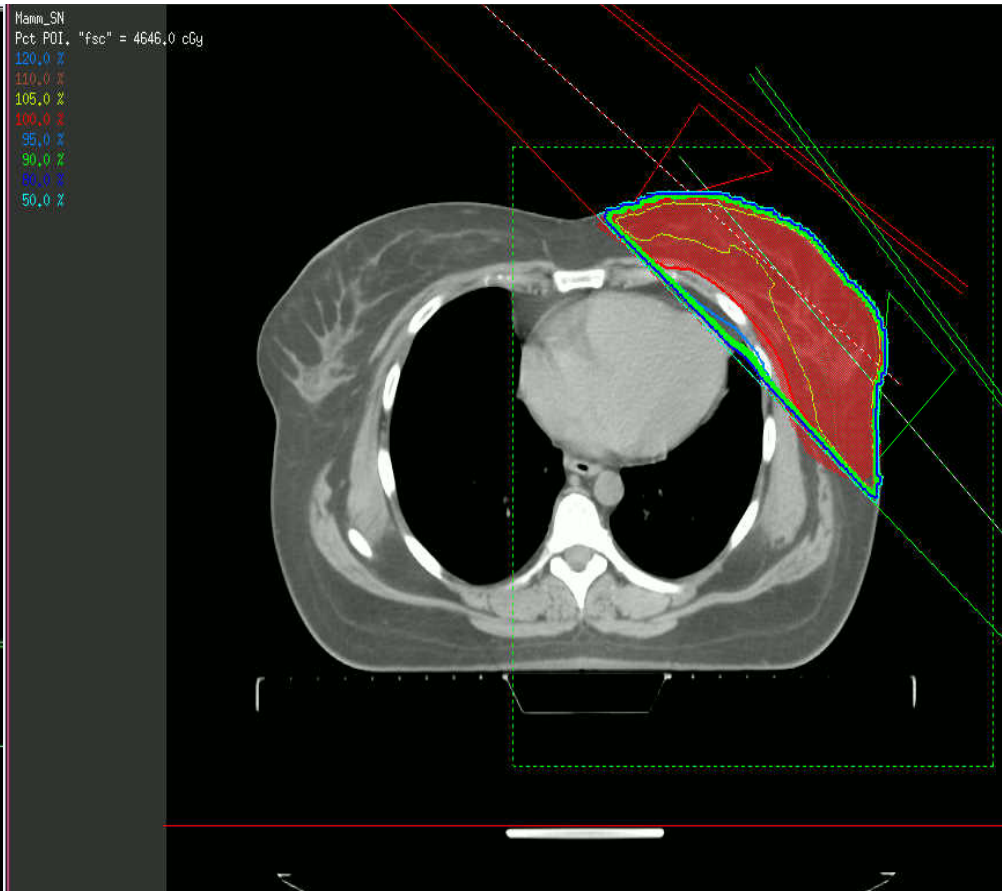
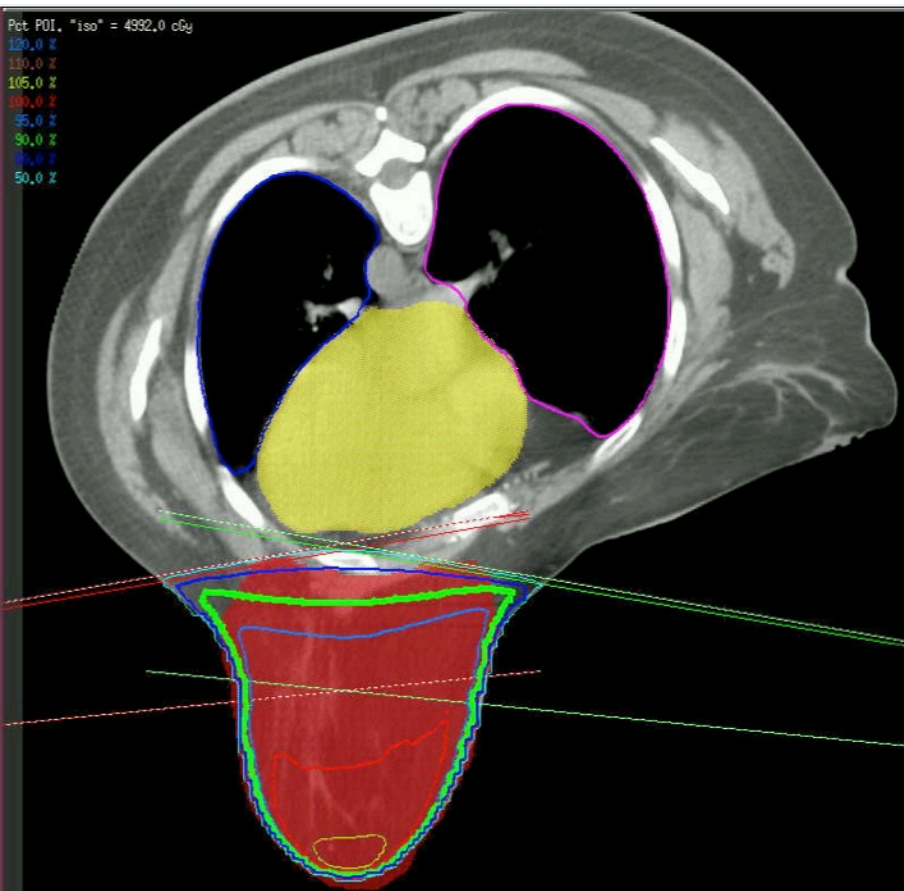
Il Caso Clinico

Paziente in posizione prona



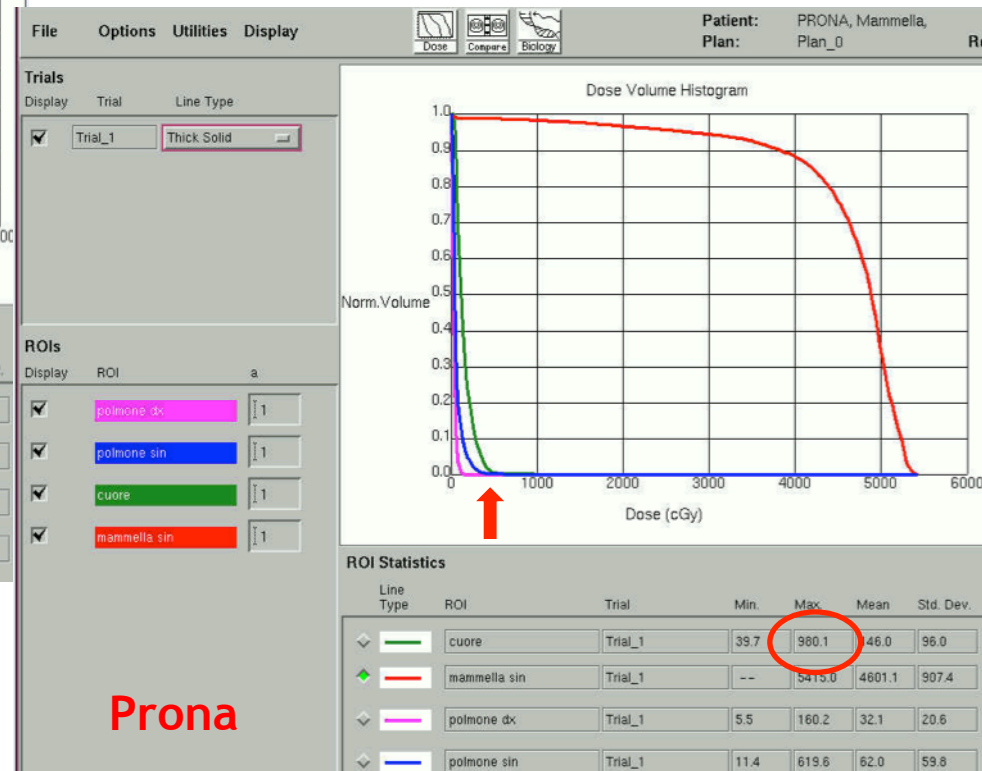
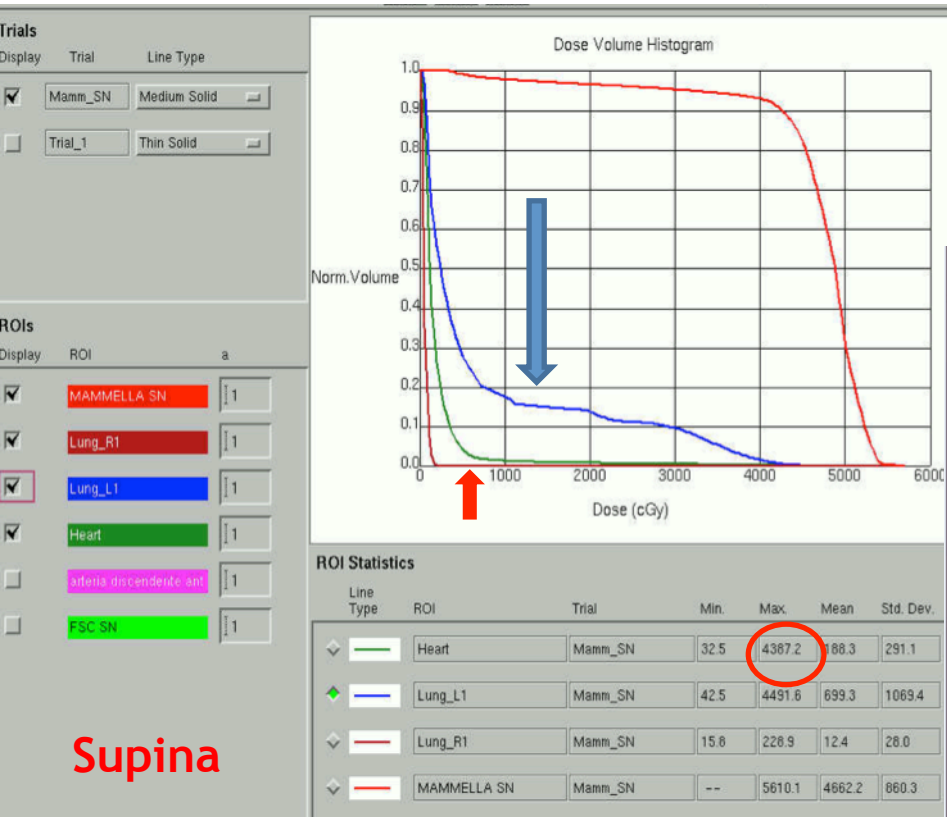
Il Caso Clinico

Confronto tra le due tecniche



Il Caso Clinico

Confronto tra le due tecniche



I Sessione: Radioterapia nel trattamento del carcinoma mammario e cardiotossicità: un problema reale, da quantificare, da evitare.



Fontana delle tette - Treviso

Grazie per l'attenzione

Ringrazio:

**Dott.ssa Simonetta Bacchiddu, Dott.ssa Cristina Mari,
Dott.ssa Stefania Cora, Sig.ra Elena Casellato**