

**TOSSICITA' CUTANEA ACUTA E SUB-ACUTA DA  
RADIOTERAPIA CON TECNICA SIMULTANEOUS  
INTEGRATED BOOST (SIB) IN 381 PAZIENTI  
DOPO CHIRURGIA CONSERVATIVA DELLA  
MAMMELLA ASSOCIATA O MENO A  
CHEMIOTERAPIA ADIUVANTE**

V. Mazzotti, S. Spagnesi, L. Fatigante, C. La Liscia, S. Ursino, N.L.V. Cernusco,  
P. Cocuzza, P. Ferrazza, V. Menghini, F. Matteucci

U.O. Radioterapia Azienda Ospedaliero-Universitaria Pisana, Ospedale Santa Chiara, Pisa

**XXIII CONGRESSO NAZIONALE AIRO**

**Giardini Naxos 26-29 ottobre 2013**

# QUART vs Mastectomy

Studio	N°	Rec Loc		Sopravv	
		BCS	M	BCS	M
Milano I	701	8.8%	2.3%	59.3%	59.8%
NSABP B06	1851	12%	8%	63%	59%
EORTC 10801	868	13%	9%	65%	66%
IGR	179	9%	14%	73%	65%
NCI	237	5%	10%	77%	75%
DBCG	904	5%	6%	79%	82%

# RT Whole Breast + Boost

	Recidive locali	
	+ Boost	- Boost
Harris	6%	12%
Bedwinek	5%	5%
Smitt	10%	12%
Chu	7%	20%
Clark	11%	17%
EORTC	3.6%	4.5%

# FRAZIONAMENTI

- 200 cGy/frazione → 25 frazioni
  - Boost sequenziale
- 265 cGy/frazione → 16 frazioni
  - Boost sequenziale
- 320 cGy/frazione → 13 frazioni
  - Boost sequenziale
- 650 cGy/frazione → 5 frazioni

# CONCOMITANT BOOST

- Giugno 2010 – Ottobre 2012
- 381 pazienti
- Età media 60aa (27-96)
- ECOG 0-2
- Ca mammario early stage

# CONCOMITANT BOOST

- Forme infiltranti ed in situ
- T < 2cm
- N+ < 3
- Margini Negativi
- 96 CT adiuvante a chirurgia
- RT Concomitant Boost 50 Gy (45 + 5)

# CONCOMITANT BOOST

**20 frazioni**

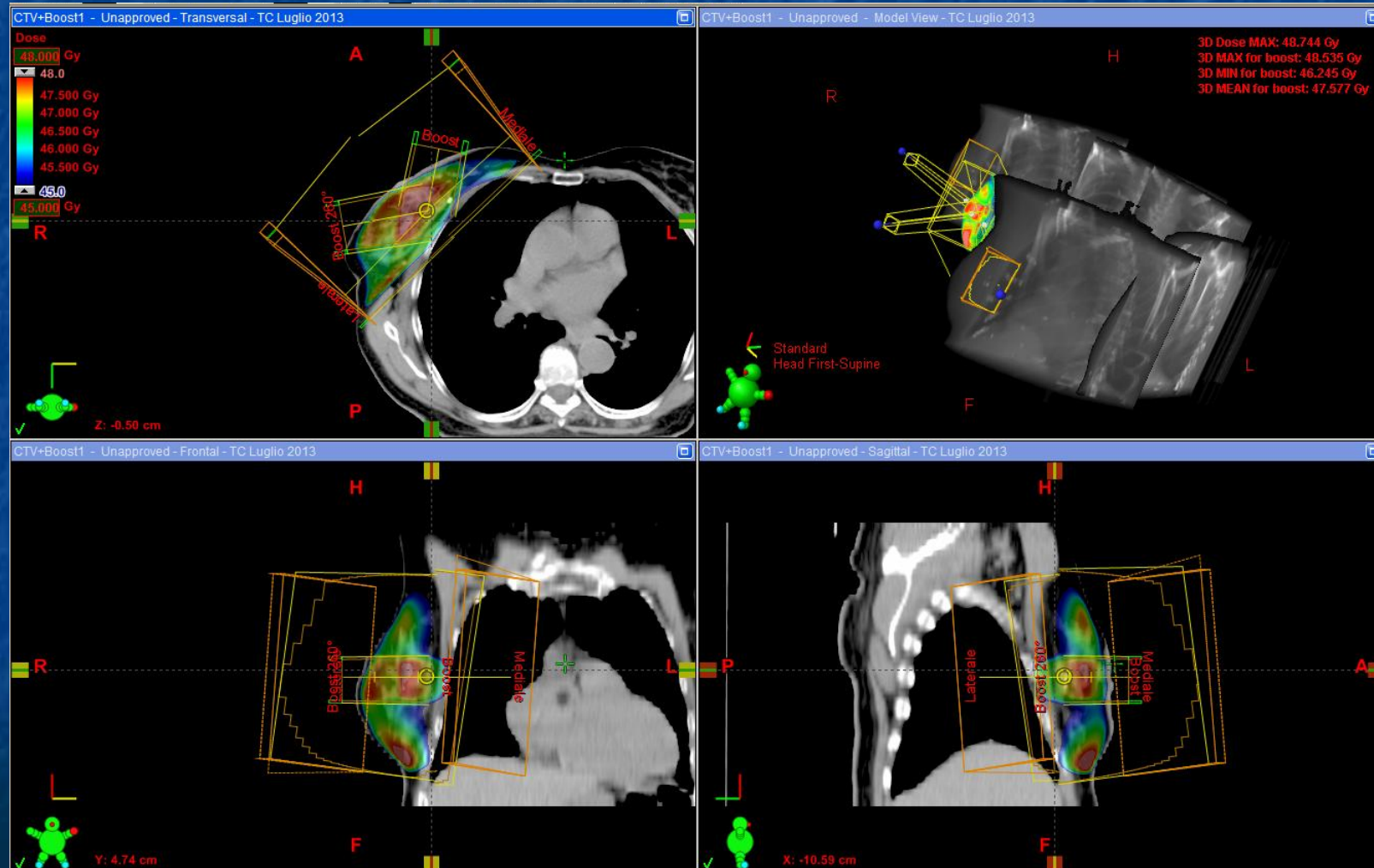
225 cGy/frazione whole breast → 45 Gy

25 cGy/frazione Boost → 5 Gy



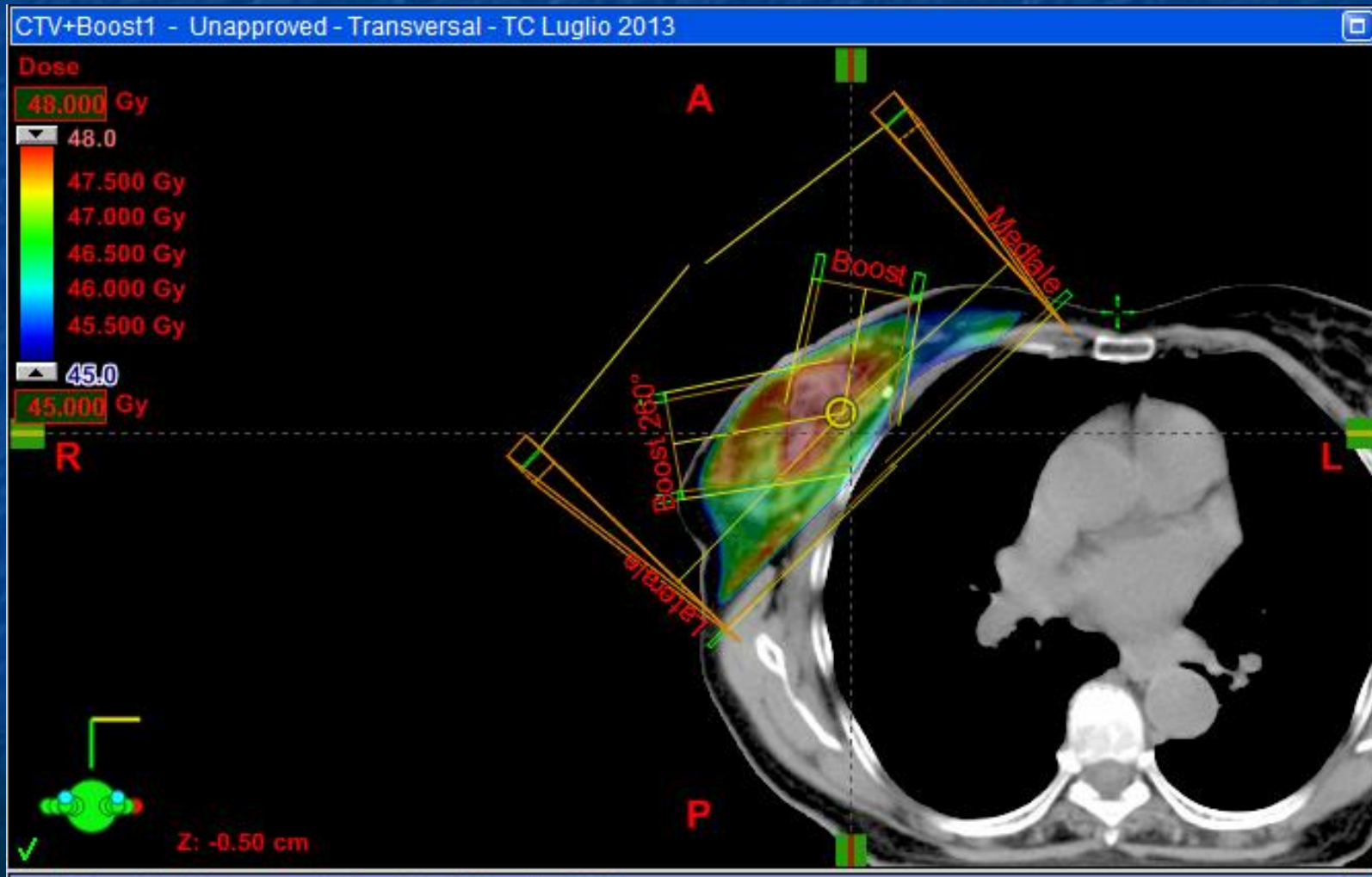
**50 Gy**

# CONCOMITANT BOOST

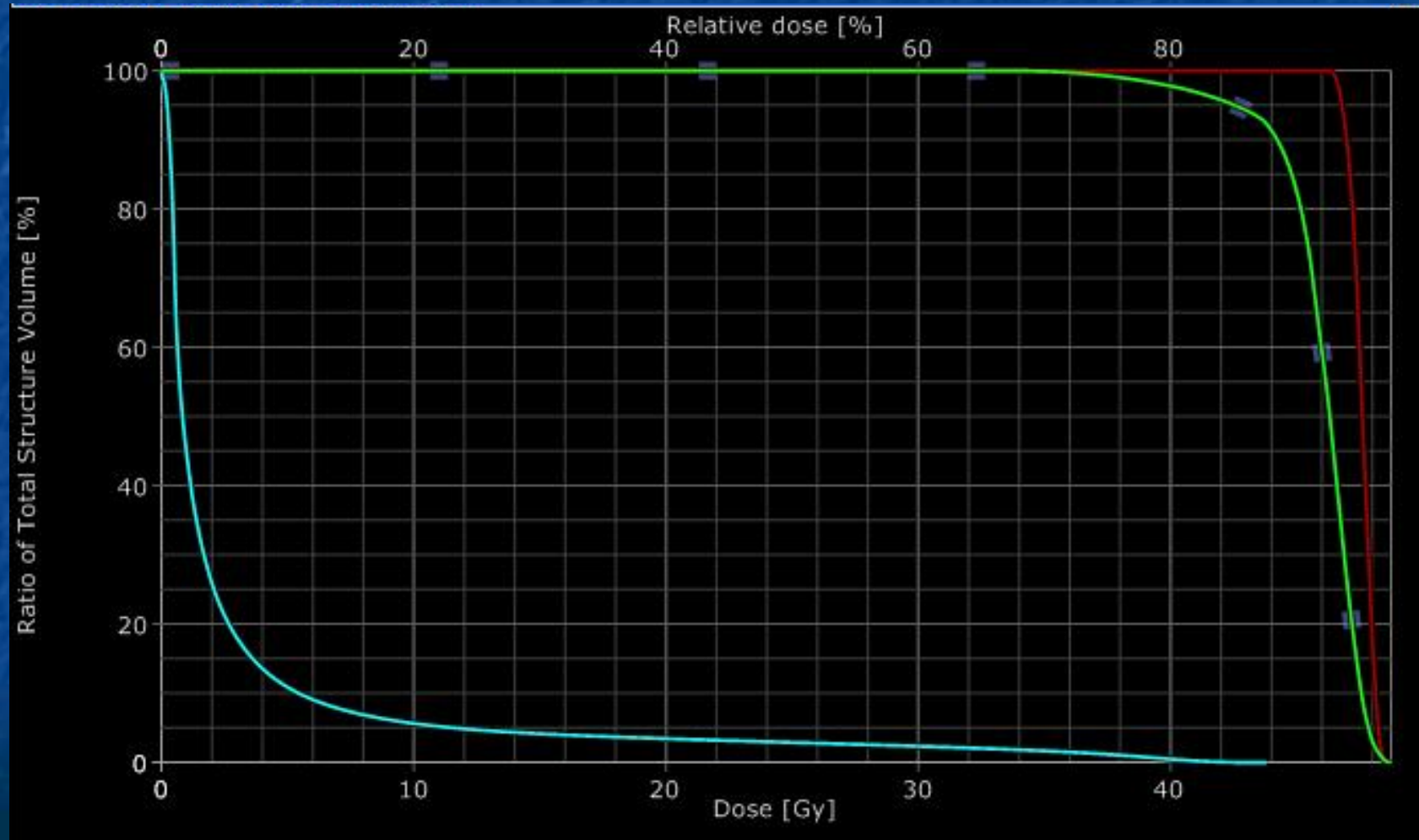




# CONCOMITANT BOOST



# CONCOMITANT BOOST



# RISULTATI

- **Follow-up mediano 10 mesi (6-35)**
- **1 recidiva su altro quadrante**
- **2 progressioni a distanza**
- **Pazienti sottoposte a CT → buona tolleranza**

# RISULTATI

## ➤ TOSSICITA' ACUTA

➤ G1/2 → 365

➤ G3 → 16

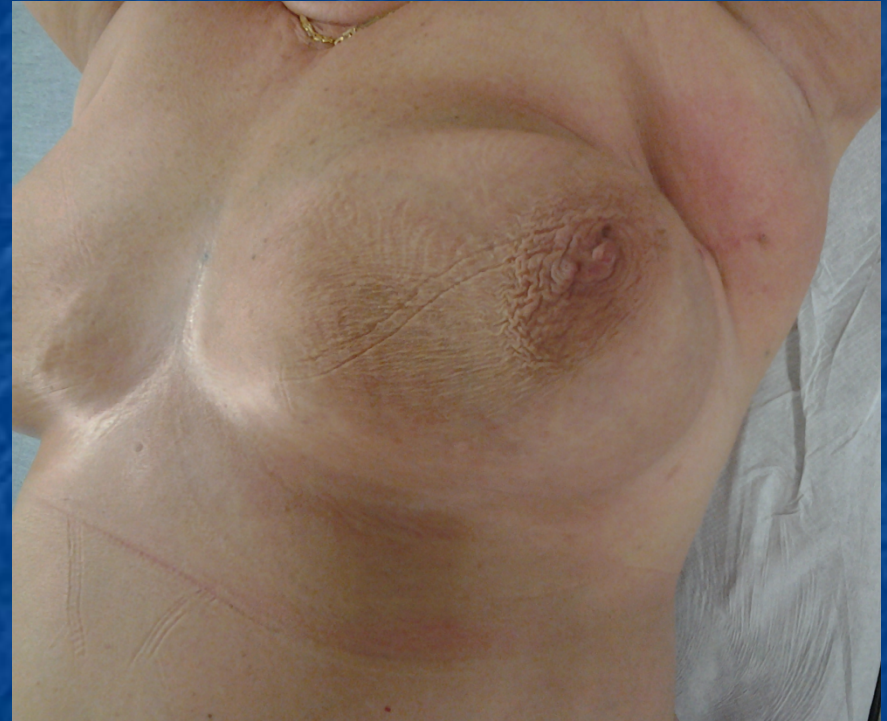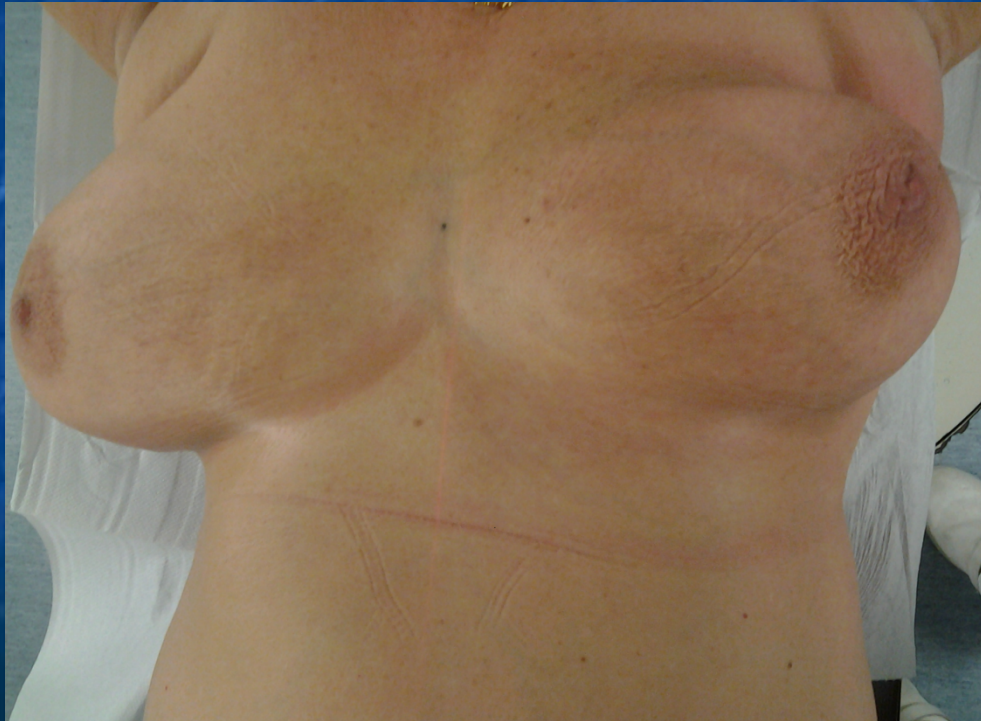➤ G4 → 0

## ➤ Pazienti sottoposte a CT

➤ 91 G1/2

➤ 5 G3

# RISULTATI



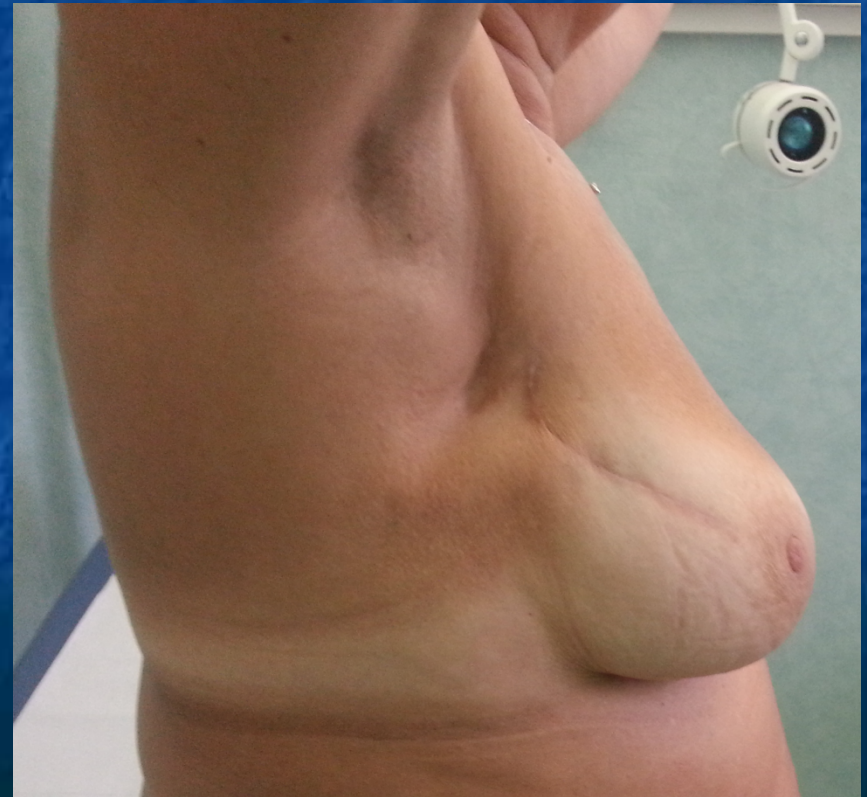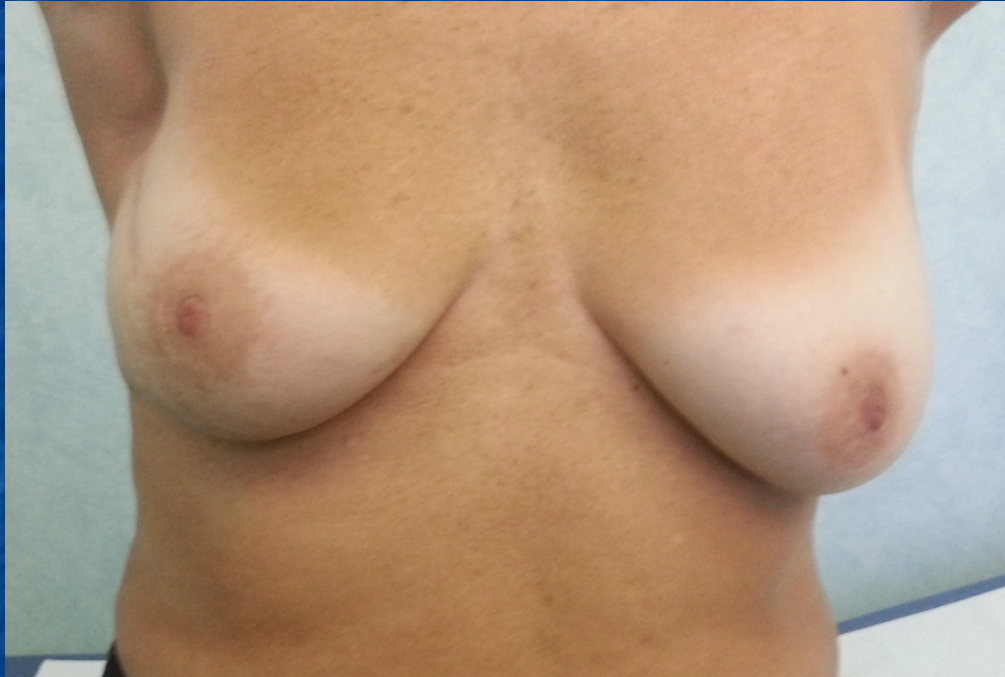# RISULTATI

## TOSSICITA' TARDIVA

- ❑ Cutanea G3 → 3 pts
- ❑ Dolorabilità G2 → 25 pts

**Risultato estetico buono con un sola  
retrazione dovuta a chirurgia**

# RISULTATI



# CONCLUSIONI

- ✓ SIB metodica veloce e fattibile
- ✓ Buona Compliance
- ✓ Scarsa tossicità cutanea acuta e tardiva
  - ✓ sottoposte a CT pre-RT
- ✓ Ottimo risultato estetico



**GRAZIE PER  
L'ATTENZIONE**

